Aus der pädiatrischen Klinik in Basel
(Direktor: Prof. Dr. E. Wieland).

Über
Lipodystrophia progressiva.

Inaugural-Dissertation

zur

Erlangung der Doktorwürde der Hohen Medizinischen Fakultät
der Universität Basel

vorgelegt von

Fritz Tramèr,
praktischer Arzt von St. Maria-Basel.

Im Selbstverlage des Verfassers.
1919.

Druck von Rudolf M. Rohrer, Brünn.

Aus der pädiatrischen Klinik in Basel
(Direktor: Prof. Dr. E. Wieland).

Über
Lipodystrophia progressiva.

Inaugural-Dissertation

zur

Erlangung der Doktorwürde der Hohen Medizinischen Fakultät
der Universität Basel

vorgelegt von

R. UNIV.
BIBLIOTHEEK
LEIDEN

Fritz Tramèr,
praktischer Arzt von St. Maria-Basel.

Im Selbstverlage des Verfassers.
1919.

Von der medizinischen Fakultät Basel genehmigt auf Antrag von

Prof. Dr. E. Wieland

(erschienen in der Monatsschrift für Kinderheilkunde, Jahrg. 1919, Band XV, Originalien).

Druck von Rudolf M. Rohrer in Brünn.

Im Jahre 1906 beschrieb Barraquer in Barcelona als Erster ein eigenartiges Krankheitsbild unter dem Namen einer Atrophie des Unterhautzellgewebes und kann somit jener Autor als Entdecker des später als Lipodystrophia progressiva schärfer umschriebenen Krankheitstypus betrachtet werden. Als Erste in der französischen Literatur berichten im Jahre 1909 Pic und Gardière in Lyon über einen Fall von allgemeiner Atrophie des Gesichtes und des Oberkörpers, verbunden mit Pseudohypertrophie der Beckengegend und der Unterextremitäten. Die französischen Autoren konstatierten ein bisher nicht beschriebenes Krankheitsbild, indem sie alle in Frage kommenden Haut-, Muskel- und Nervenleiden ausschließen konnten. In der deutschen Literatur begegnen wir 1911 zum ersten Male einer eingehenden Darstellung der Lipodystrophia progressiva in einer Publikation von Simons. Die deutsche pädiatrische Literatur bringt erst im Jahre 1914 eine klinische Studie über Lipodystrophie, worin Hußler diese als selbständige Erkrankung des subkutanen Fettgewebes charakterisiert hat. Später folgten weitere Veröffentlichungen, mehr oder weniger analoger Fälle, deren Gesamtzahl, die mündlich mitgeteilten Fälle mit einberechnet, bisher auf 26 angewachsen ist. Merkwürdigerweise fehlen in der Zeit vor 1906 jegliche Angaben über ähnliche Beobachtungen, woraus wir nicht auf ein modernes Leiden schließen dürfen, sondern annehmen müssen, daß die Lipodystrophie früher entweder übersehen oder doch in falschem Sinne gedeutet und diagnostiziert wurde.

Die auffallende Abmagerung im Gesichte des Lipodystrophikers erweckte wohl öfter den Verdacht auf Kachexie irgend welchen Ursprunges und bis in die neuere Zeit liegen Verwechslungen oder Identifizierungen mit phthisischem Habitus vor. Während die ersten Fälle als Lipoatrophien beschrieben wurden, prägte Simons den prägnanteren Namen Lipodystrophia progressiva, da sich mehr oder weniger parallel dem atrophischen Prozesse auch hypertrophische Vorgänge im subkutanen Gewebe abzuspielen pflegen.

In der Basler pädiatrischen Klinik kam im Frühjahr 1918 ein Fall von juveniler Lipodystrophie zur Beobachtung, der es uns ermöglicht hat, die bisher vorliegenden klinischen Angaben über

jene seltene Trophoneurose nachzuprüfen und eingehendere systematische Bestimmungen über die genaue Lokalisation der dystrophischen Prozesse anzustellen, wie sie bisher in größerem Umfange nicht ausgeführt wurden.

Wir geben nachstehend das Photogramm des betreffenden Kindes im Alter von 11½ Jahren sowie zum Vergleich eine Photographie aus dem 9. Lebensjahre, als das Kind noch völlig normale Fettverteilung aufwies. (Abb. 1—3.)

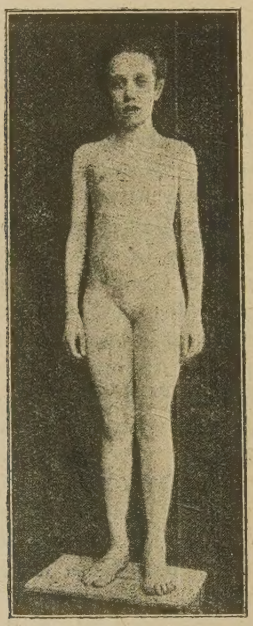

Abb. 1.



Abb. 2.

Anamnese.

In der Aszendenz und in den Nebengliedern der Familie der 11½jährigen Patientin begegnen wir keinen Zeichen von Adipositas und Lipomatosis, keiner abnormen Magerkeit. Einzig die Eltern des Vaters waren etwas beleibt. Die Eltern der Patientin sind arischer Abstammung, nicht blutverwandt (die Mutter stammt aus Bayern, der Vater aus dem Oberelsaß). Die Eltern der Mutter waren vollkommen normal entwickelt. Die Mutter war stets gesund, der Vater hatte Appendicitis und Gelenkrheumatismus mit sekundärem Vitium cordis. Anhaltspunkte für Tuberkulose in Familie, Verwandtschaft und Aszendenz fehlen. Nerven- und Geisteskrankheiten kamen nie vor, einzig die Mutter leidet an Nervosität. Mißbildungen in Familie und Aszendenz sind unbekannt, ebensowenig sind Diabetes, Gicht und andere Stoffwechselkrankheiten zu eruieren. Über Geschlechtskrankheiten ist nichts zu erfahren. Potus: Der Großvater väterlicherseits soll Potator gewesen sein, der Vater genießt selten und wenig Alkohol, ebenfalls die Mutter. Die Mutter hat normale Brüste, die Beine und das Gesäß sind von normalem Umfang. Ein jüngeres Geschwister, 5jähriger Knabe, ist gesund und hatte sich normal entwickelt,

lernte mit 13 Monaten gehen, konnte mit 3 Jahren reden, Intellekt normal, Konstitution etwas asthenisch, Schwangerschaft und Geburt der Patientin hatte normalen Verlauf. In den ersten 3 Monaten Ernährung mit verdünnter Milch. Vom 4. Monate an Vollmilch, hatte nie Verdauungsstörungen, sah stets gesund, voll aus. Mit einem Jahr ganze Kost, mit 6 Monaten die ersten Zähne. Lernte mit 15 Monaten gehen, 3 Photographien aus dem 2., 3. und 9. Jahre zeigen ein normal und voll entwickeltes Kind mit gutem Aussehen; bisherige Krankheiten: Masern mit 2 Jahren, Otitis catarrhalis media mit 9 Jahren

Abb. 3.

(nach Erkältungsinsult), die gut ausheilte. Im Winter 1917/18 schwere Angina cat. Im Oktober 1918 Influenza, 14 Tage lang (40° Fieber), die gut ausheilte. Gute Erholung. Vor 2 Jahren 8wöchige Kur auf dem Lande zur Stärkung ohne irgend welchen Einfluß auf das damals schon vorhandene Leiden, das vom behandelnden Arzte wegen des kachektischen Aussehens irrtümlicherweise als latente, torpide Tuberkulose gedeutet worden war.

Der Beginn des jetzigen Leidens fällt in das 9. Lebensjahr. Kurz nach der erwähnten Otitis beobachtete die Mutter eine auffallende Abmagerung des Gesichtes und der Arme. Das Kind zeigte ferner im Gegensatz zu früher öfter schlechte Stimmung. Der Schlaf wurde unruhig, Appetit und Stuhlgang blieben ohne Veränderung. Keine Schmerzen. Temperatur stets normal. Im Laufe der Zeit allmähliche Zunahme der Abmagerung im Gesicht und an den Armen. Die Fettzunahme am Unterkörper fiel der Mutter erst später auf. Wahrscheinlich erfolgte sie gleichzeitig mit dem Auftreten des Fettschwundes. Objektiv fand damals der Arzt bei der Untersuchung von Brust- und Bauchorganen nichts Pathologisches. Das psychische Verhalten blieb sonst normal. Ebenso erlitten die intellektuellen Fähigkeiten keine

Störung und Beeinträchtigung. Speziell stand das Kind nachts nie auf, hatte keine Enuresis nocturna, keine Polydipsie oder Polyphagie. Die Urinmengen waren stets normal groß.

Status praesens.

11½jähriges, weibliches Individuum von schlankem Bau in den oberen Körperpartien; in den unteren Partien eher plumpe Formen, Größe 1 m 33½ cm (1 m 35 cm Mittelnormalmaß nach Thiemich). Gewicht: 28·2 kg (32·5 kg Mittelgewicht nach Thiemich). 27·2 kg wiegt ein von uns zum Vergleich herangezogenes gleichalteriges Kind von mittlerem Ernährungszustand). Noch im Mai 1918 wog die Patientin 27·7 kg. Der Knochenbau ist solid, etwas grazil. Die Knochen sind hart, das Skelettsystem weist außer einer leichten, nicht fixierten Rechts-Dorsal-Skoliose nichts Besonderes auf. Die motorischen Funktionen sind ohne Störungen, Muskulatur gut entwickelt. Die elektrische Prüfung der Muskeln ergibt normale Werte, rohe Muskelkraft dem Alter entsprechend. Das Kind spielt und turnt wie gleichaltrige Mädchen, ohne leichter und rascher zu ermüden. Die Bewegungen sind lebhaft und gut koordiniert. In den oberen Körperpartien, besonders im Gesicht, am Hals, im obersten Teil der Brust und an den Armen sind die Muskelkonturen teilweise deutlich sichtbar infolge mangelhaften oder fehlenden Fettpolsters. Haare: Das Haupthaar ist gut entwickelt. An den Streckseiten des Oberarmes gegen den Ellenbogen hin wenig blonde Haare. Achselhöhlen, Bauch, Brust, Unterextremitäten und Genitale sind nicht behaart. Die Augenbrauen und Lidhaare sind normal ausgebildet. Es fehlen die sekundären Geschlechtsmerkmale. Auch ist das Kind noch nicht menstruiert. Haut: Im allgemeinen blaßfahl bis leicht grau nüanciert. Im Gegensatz dazu Lippen auffallend rot, breit und gesund aussehend. (Scheinanämie vgl. Blutuntersuchung.) Beim Springen geraten Gesicht und Brust leicht in Schweiß, in letzter Zeit Neigung zu Fußschweiß. An den Unterextremitäten ist bei Prüfung der „raie vasomotrice" von Vulpian die Reactio alba positiv. (Persistenz eines weißen Striches beim Streifen der Haut mit dem Fingernagel.) An den übrigen Körperregionen fiel die Reaktion negativ aus. Intelligenz nicht eingeschränkt. Leichte Schreckhaftigkeit. Sprache deutlich, ohne Fehler. Gedächtnis gut. Die leichte Erregbarkeit ist vielleicht auf Schuleinfluß zurückzuführen. Körpertemperatur normal. Kopf: Schädel symmetrisch. Tubera nicht vorspringend, Gesichtsausdruck alt, greisenhaft, ernst und sorgenvoll. Gesicht stark abgemagert, wie skelettiert, von fahlem, kachektischem Habitus. Die Gesichtshaut ist in großen, dünnen Falten leicht abzuheben; diese machen den Eindruck von dünnen Tuchfalten und gleichen sich beim Nachlassen des Zuges sofort wieder aus. Keine Atrophie, keine Dermographie, keine Pigmentation, keine Schuppung. Hautoberfläche glatt, von mittlerem Feuchtigkeitsgrad und leicht fettig anzufühlen. Keine abnormen Behaarungen, kein Schwitzen in Ruhe und kein Hitzegefühl. Elastizität der Haut normal.

Gesichtsmimik vollkommen intakt.

Die Nasolabialfalten sind stark ausgeprägt (Fossa canina).

Der Verlauf des M. zygomaticus ist deutlich vom Ursprung am Jochbein bis zum Ansatz am Mundwinkel zu verfolgen. Überhaupt ist das Relief der Gesichtsmuskulatur ziemlich gut sichtbar.

Die Augen sind etwas tiefliegend, sonst ohne Befund. Die Pupillarreaktion erfolgt prompt auf Lichteinfall und bei Konvergenz. Pupillen beidseits gleich weit, keine Basedowsymptome („Graefe"-, „Möbius"-Stellwag": negativ).

Ohren: Gutes Hörvermögen, Ohrmuscheln auffallend dünn, platt, nicht fleischig, etwas abstehend. Ohrläppchen frei.

Nase schmal und spitz. Luft gut durchgängig. Obere und untere Incisivi tragen leichte Einkerbungen.

Zahnfleisch gesund, Mundschleimhaut ohne Befund, Gaumen- und Rachenschleimhaut sowie Gaumen- und Rachentonsillen weisen nichts Abnormes auf. Schluckvermögen und Geschmacksempfindung sind intakt. Die Gesichtshaut weist als einzigen pathologischen Befund einen mehr oder minder ausgesprochenen Mangel an subkutanem Fettgewebe auf, der von Atrophie bis zu fast völligem Schwund geht. Der Fettpfropf der Wange fehlt. Die Wangen sind tief eingesunken. Die Backenknochen springen stark vor, die Augen sind etwas eingesunken. (Mangel an Orbitalfett?) Der horizontale Ast des Unterkiefers prominiert ziemlich stark. Beim Lachen bilden sich seitlich vom Munde tiefe, senkrechte Falten. Die Fossa canina ist ausgehöhlt.

Der Hals ist schlank, mißt 27 cm im Umfang. Auch hier ist die Haut in langen, dünnen Falten abziehbar und das Fettpolster ist stark reduziert. Die Schilddrüse ist gut palpabel. Die Lymphdrüsen sind nirgends vergrößert, keine Struma, keine Drüsennarben. Kehlkopf und Stimme ohne Befund. Die Dornfortsätze der Wirbelsäule sind leicht und auffallend deutlich zu palpieren und vom Ligamentum nuchae bis zum Sacrum sichtbar.

Brust: Die supra- und intraklavikulären Gruben sind abnorm vertieft und eingesunken. Auch die suprajuguläre Grube ist vertieft und eingesunken. Thymusdämpfung nicht nachzuweisen. Die Brustdrüsen sind flach, klein, derb anzufühlen. Der Warzenhof ist schwach pigmentiert, die Papille abgeflacht, nur angedeutet. Die Haut der Schulter- und oberen Brustregion läßt bei der Palpation auf einen nahezu normalen Gehalt an subkutanem Fettgewebe schließen. Der Thorax ist symmetrisch, gut gewölbt und elastisch. Die Atmung ist gut und regelmäßig. Die Lungen sind ohne Befund. Herz ohne Befund. Der Puls ist ruhig, regelmäßig, kräftig. Blutdruck nach Riva-Rocci-Recklinghausen 98 Hg. mm.

Bauch: Abwärts der Nabelhöhe auffallend stark entwickelter Panniculus adiposus. (Vgl. Profilansicht Abb. 2.)

Urin ohne Befund.

Extremitäten: An der Vorder- und Rückfläche der Oberschenkel, an den Hüften, Nates und Unterschenkeln ergibt die Inspektion und Palpation eine beträchtliche Vermehrung des Unterhautfettgewebes, so daß stellenweise ein Abheben der Haut in Falten unmöglich ist, indem die Finger abgleiten. Die Füße sind kalt, die Hände kühl anzufühlen. Die Formen von Knie-, Fuß- und Ellenbogengelenk sind nicht verwischt. Das Fersenprofil ist ziemlich deutlich. Sensibilität der Haut, Sehnen- und Hautreflexe normal.

Das Blutbild (morgens 11 Uhr) ergab folgende Werte: Gesamtzahl der Leukozyten 8500, davon waren:

Polynukleäre, neutrophile Leukozyten	35·5%
Eosinophile, neutrophile Leukozyten	5·0%
Lymphozyten (kleine)	31·0%
Lymphozyten (große)	15·0%
Mastzellen	11·5%
Übergangszellen	1·5%
Große Mononukleäre	0·5%
Myelozyten	—

Die Erytrozyten zeigten keine pathologischen Formen. Auffallend im Blutbilde ist die relative Lymphozytose. Die Zahl der Mastzellen und der Eosinophilen übersteigt ebenfalls die Norm. Die Bewertung des Blutbildes soll später erörtert werden. Der Hämoglobingehalt nach Sahli ergab 86/110.

Wassermann negativ. Ebenso Pirquet und Mantoux negativ. Das Röntgenbild zeigte normale Sella turcica, sowie normale Gesichtsknochen.

Der pathologische Befund bei der Untersuchung des gesamten Organismus der Patientin beschränkt sich demnach, abgesehen von

der Dorsalskoliose und der relativen Lymphozytose, auf das abnorme Verhalten in der Entwicklung des Panniculus adiposus. Mit den üblichen Methoden der Inspektion und Palpation, insbesondere durch Prüfung der Verschiebbarkeit der Haut über der Faszienunterlage und der Abhebbarkeit derselben in Falten von der Muskelfaszie, läßt sich ein approximatives Urteil über die quantitative Beschaffenheit des subkutanen Fettgewebes gewinnen. Als Ausdruck des Fettschwundes in den oberen Körperregionen, welcher bei oberflächlicher Betrachtung direkt an einen phthisischen Habitus erinnert, konstatierten wir bei unserer Patientin eine auffallend leichte Abhebbarkeit und gute Verschieblichkeit der Haut des Gesichtes, des Halses, der Arme und in geringerem Grade der obersten Thoraxpartie. Im Gegensatz dazu ergab die Palpation der Haut der unteren Körperregionen (Abdomen vom Nabel abwärts, Hüfte, Nates, Ober- und Unterschenkel) ein auffallend dickes, pralles Fettpolster von derbelastischer Konsistenz. An den Stellen intensivster Fettwucherung ist die Haut kaum oder gar nicht in Falten abzuheben oder auch nur zu fassen, indem die palpierenden Finger an der durch die subkutanen Fettmassen übermäßig gespannten Haut abgleiten. Der subtrochantere Fettwulst, Gesäß und Waden zeigen dies Verhalten in besonderem Maße. Aus dem gleichen Grunde ist eine Verschieblichkeit der Haut an den hypertrophischen Hautbezirken mehr oder weniger ausgeschlossen. Ein palpatorisches Abgrenzen und Verschieben von subkutanen Fettansammlungen nach Art von Lipomen, wie es einige Autoren schildern, wollte uns dagegen nicht gelingen, was für eine diffuse Wucherung des Panniculus adiposus sprechen dürfte.

Um unsere Annahme eines dystrophischen Prozesses im Panniculus adioposus und dessen Grad und Ausdehnung besser zu begründen und zu präzisieren, wählten wir eine exaktere Methode der quantitativen Messung des Panniculus adioposus, die eher Anspruch auf Objektivität erheben kann, wenn sie auch keine absoluten, sondern nur Vergleichswerte zu geben vermag. Wir verfuhren dabei nach den Angaben Feers, der die Oedersche Meßmethode (1910) des Fettpolsters (mittels modifiziertem Collinschen Tasterzirkel) abgeändert und verbessert hat, indem er sich einer Schieblehre (sogenannter Kaliber, Schiebmaß) mit breiten parallelen Schenkeln bediente, die ihm bequeme und ziemlich genaue Bestimmungen erlaubte.

Man ermittelt so die zweifache Dicke des Panniculus adiposus inklusive zweifache Hautdicke und erhält damit verwertbare Vergleichsmaße, da ja die Dicke der Haut im Verhältnisse zum Panniculus nur unwesentliche Schwankungen aufweist, so daß man die gefundenen Differenzen, ohne großen Fehler zu begehen, auf den Panniculus adioposus beziehen darf (Feer). Dabei hat man darauf zu achten, daß mit dem Instrumente stets ein gleichmäßiger Druck auf die gefaßte Hautfalte ausgeübt wird und daß das Fettgewebe keine Quetschungen dabei erleidet. Man kann sich auch durch das Gefühl des Patienten leiten lassen, indem dieser beim Überschreiten

eines gewissen maximalen Druckes leichten Schmerz äußert, der als zuverlässiger Indikator dienen mag. In nachstehender Tabelle haben wir neben den Angaben Feers (dessen Fall 1915 dem unsrigen an Altersgröße entspricht), die Dickenmaße des Fettpolsters (in Millimetern) unserer Patientin und eines gleichaltrigen, normalen Kindes von mittlerem Ernährungszustand, samt den Differenzwerten, zusammengestellt.

Körperregionen	Nach Angaben von Feer				Maße unseres Falles mit Normalwerten verglichen		
	Fall Feer, pathologisch 1912	Kontrolle, normal 9jähr.	Differenz	pathologisch 1915	Eigener Fall, $11^1/_2$-jähr.	Kontrolle, normal $11^1/_2$-jähr.	Differenz
Wange	4·0	16·5	— 12·5	4·8	3·8	13·5	— 9·7
Brustwarze	3·0	9·5	— 6·5	2·8	4·2	8·0	— 3·8
Axillarlinie (in Warzenhöhe)	3·5	6·0	— 2·5	3·5	9·0	3·5	+ 5·5
Interskapularraum	5·0	7·5	— 2·5	4·0	6·0	5·5	— 0·5
Oberarm (Beuge)	3·5	8·0	— 4·5	3·2	3·0	7·0	— 4·0
Unterarm (Beuge)	3·5	6·0	— 3·5	2·6	3·0	5·5	— 2·5
Oberschenkel (Außenseite)	30·0	17·5	+ 12·5	37·0	30·0	11·0	+ 19·0
Unterschenkel (Hinterseite)	18·0	10·0	+ 8·0	25·0	28·0	12·0	+ 16·0

Wie im Falle Feers, so bestätigte die objektive Messung auch in unserem Falle die Annahme eines Fettschwundes im Unterhautzellgewebe der unteren Körperregionen. Eine Ausnahme zeigt in unserem Falle die seitliche Thoraxpartie, welche im Gegensatz zu Feers Angabe deutliche Hypertrophie (in Vorderaxillarlinie, Warzenhöhe) aufweist.

Da bisher keine eingehenderen systematischen Untersuchungen über die Verteilung des Panniculus adiposus bei der Lipodystrophia progressiva gemacht worden sind und anderseits nur eine genaue Bestimmung der Lokalisation des atrophischen und hypertrophischen Prozesses eventuell näheren Aufschluß über die Pathogenese des Leidens zu geben schien, versuchten wir in Anwendung der praktischen Methode Feers, sowohl in den atrophischen wie in den hypertrophischen Hautbezirken möglichst viele Stellen in bezug auf die Hautdicke auszumessen, indem wir zugleich die Lage dieser Punkte bezüglich der Hautsegmente und der Nervenbezirke bestimmten, in der Erwartung, daß die vermuteten nervösen Einflüsse sich möglicherweise in einer bestimmten segmentären Anordnung der abnormen Fettverteilung dokumentieren würden. Zugleich

orientierten wir uns über die Ausbildung und Verteilung des subkutanen Fettgewebes beim normalen, gleichaltrigen Kinde von gutem Ernährungszustand, um sichere Vergleichs- und Differenzwerte zu erhalten.

Alz Ergebnisse der quantitativen Messung genau entsprechender Partien des Panniculus adiposus beim Lipodystrophiker und beim normalen Kinde fanden wir folgendes:

1. Die Dicke des Fettpolsters beim normalen gleichaltrigen Kinde variiert zwischen Werten von 3 bis zu 19 mm. Auffallende Differenzen in den Werten symmetrischer Stellen sind nicht zu konstatieren.

2. Die Dicke des Fettpolsters beim lipodystrophischen Kinde dagegen variiert zwischen Werten von 2½ bis zu 35 mm. Die symmetrischen Stellen weisen in ihren Werten zum Teil erhebliche Differenzen auf (beispielsweise am rechten und linken Oberschenkel), welche jedoch nur hypertrophischen Partien zufallen und höchstens 4 mm betragen.

3. Der atrophische Prozeß dehnt sich auf folgende Regionen aus: Gesicht, Hals, vordere Thoraxpartien, lateralwärts bis zur Mammillarlinie, abwärts bis zum Angulus costarum, Oberarme, Vorderarme und Hand, Fußsohlen und eine schmale mediane Zone vom Nacken bis gegen das Sacrum.

4. Der hypertrophische Prozeß dehnt sich auf folgende Regionen aus: Seitliche, hintere und untere Thoraxpartien, Abdomen, Hüftregion, Nates, Ober- und Unterschenkel (exklusive Fußsohlen).

5. Der Übergang von Regionen des Fettschwundes in Regionen der Fettwucherung vollzieht sich ziemlich unvermittelt in einer Zone normalen Fettgehaltes, die nicht völlig horizontal vorn oberhalb des Nabels zwischen 9. und 10. thorakalem Segmente in der Neigung der Segmentlinien verläuft, lateralwärts jedoch an leicht hypertrophische Regionen stößt. Auf der Rückenseite läßt sich keine horizontale Übergangszone feststellen. Hier finden wir eine streng vertikal verlaufende, der Wirbelsäule entsprechende, vom Ligamentum nuchae bis zum Sacrum absteigende Hautzone mit teilweise normal entwickeltem, teilweise leicht atrophischem Fettpolster. Außerdem ließ sich an den Schultern und an der unteren Halsgrenze, an den Hüften, Knien und Füßen je eine Übergangszone nachweisen, die jedoch an Bedeutung hinter der erstgenannten zurückstehen.

6. Die atrophischen und hypertrophischen Regionen stellen in sich nicht vollständig geschlossene Gebiete dar, sondern erleiden an verschiedenen Stellen Unterbrechungen durch Hautbezirke mit normalen oder entgegengesetzten Verhältnissen. Dies gilt besonders für den atrophischen Prozeß, dessen Gesicht-, Arm-, Brust- und Rückenregionen voneinander vollständig getrennt sind.

7. Was die oben erwähnte Möglichkeit einer segmentären Anordnung der Fettanomalie anbelangt, so hat

a) der atrophische Prozeß vorzugsweise die folgenden Segmente befallen;

	Vorderseite	Rückseite
Cervikalsegment	III	III
Cervikalsegment	IV	VI (lateral)
Thorakalsegment	I	Cervical VII
Thorakalsegment	III	Cervical VIII
Thorakalsegment	V	Sakral II (partiell)

b) der hypertrophische Prozeß hat vorzugsweise folgende Segmente befallen:

	Vorderseite	Rückseite
Thorakalsegment	XII	—
Lumbalsegment	II	I
Lumbalsegment	III	II
Lumbalsegment	IV	III
Lumbalsegment	V	V
Sakralsegment	I	I
Sakralsegment	—	II (partiell)

8. Normales Verhalten des Panniculus adiposus wiesen folgende Segmente auf (teilweise nur partiell):

Vorderseite	Rückseite	Rückseite (in Medianlinien)
C III (partiell	C IV	C IV
Th VII	—	C VI
Th IX	—	C VIII
L IV (partiell)	L IV (partiell)	Th II
L V (partiell)	—	Th V
S I	—	Th X
—	—	Th IX

9. Bezüglich einer möglichen Übereinstimmung der Ausdehnung des lipodystrophischen Prozesses mit bestimmten sensiblen Nervenbezirken fanden wir das Gebiet folgender Nerven vorwiegend befallen:

a) vom atrophischen Prozesse:

Ramus ophthalm.
Ramus maxillar.
Ramus mandibul. } N. trigeminus
N. intercostales cut. med. (partiell)
N. musculocutaneus (Beuge)
N. cut. antibrach. med. (Beuge- und Streckseite)
N. cut. brach. med. (Streckseite)
N. Medianus
N. Ulnaris } (Beuge)
N. Radialis (Oberarm und Vorderarm, Streckseite)

b) vom hypertrophischen Prozesse:

Nn. intercost. cut. lat.	N. saphenus
Nn. intercost. cut. med. (partiell)	N. cut. surae med.
Nn. lumb. cut. post.	N. peronaeus superfic.
Nn. sacr. cut. post.	N. cut. fem. post.
N. iliohypogastricus	N. cut. fem. lat.
Nn. clun. super.	N. femoralis.

N. cut. surae lat.

10. Normale Verhältnisse des Panniculus adiposus wiesen auf:

Nn. supraclaviculares (partiell),
N. radialis (dorsum der Hand),
N. ulnaris (dorsum der Hand),
Nn. intercostales cut. med. (partiell),
Nn. clun. infer. (partiell),
N. suralis
N. peronaeus profundus.

Wir müssen aus diesen Untersuchungen den Schluß ziehen, daß von der vermuteten segmentären Anordnung der Fettanomalie keine Rede sein kann. Nicht einmal die anscheinend quer und zirkulär verlaufende Grenze zwischen Fettatrophie und Fetthypertrophie oberhalb des Nabels ist eine der Segmentanordnung entsprechende und durchgehende, da dieselbe nach unseren Messungen an den seitlichen Partien des Thorax an rein hypertrophische Hautpartien stößt, und am Rücken durch eine vom Ligamentum nuchae bis zum Os sacrum verlaufende vertikale Längszone vorwiegend atrophischer Natur unterbrochen wird. Auch geht die Ausdehnung der Fettanomalie sowohl diejenige hypertrophischer als diejenige atrophischer Natur nicht streng parallel dem Verbreitungsbezirk bestimmter sensibler Nerven. Deshalb schließen wir freilich einen gewissen Einfluß des Nervensystems auf die fragliche Affektion keineswegs völlig aus.

Ätiologie.

Schon beim Bekanntwerden der ersten Fälle von Lipodystrophie hat man im Einflusse des Nervensystems einen wichtigen ätiologischen Faktor sehen wollen. Der Entdecker Barraquer beschuldigt eine Läsion des Sympathikus, allerdings ohne eingehende Motivierung. Pic und Gardière neigen der Ansicht zu, daß ein trophoneurotischer Vorgang dem Leiden zugrunde liegen müsse, und lassen die Frage nach dem Zusammenhang mit einer gleichzeitig bestehenden tuberkulösen Lungenaffektion offen. In einzelnen Fällen wird der Alkoholismus des Vaters hervorgehoben, ohne jedoch ätiologisch verwertet zu werden. Auch in unserem Falle war der Großvater väterlicherseits ein notorischer Potator, die Mutter zudem eine ausgesprochen neuropathisch veranlagte Person. Direkte Heredität findet in der Literatur nirgends Erwähnung. Auch in unserem Falle fehlt jeglicher Anhaltspunkt für eine direkte erbliche Belastung.

Dem Geschlecht wurde von mehreren Autoren früher große Bedeutung zugemessen; waren doch die von Feer zusammengestellten 15 Fälle sämtliche weiblicher Natur. Seitdem aber in neuerer Zeit auch männliche Individuen von der Lipodystrophie befallen worden sind, darf man höchstens noch von einer gewissen Bevorzugung des weiblichen Geschlechtes reden. Wenn das Auftreten der Lipodystrophie einmal nach Pertussis, ein andermal nach Masern oder Influenza beobachtet worden ist, so lassen sich daraus keine Schlüsse in bestimmter Richtung ziehen, da diese Infektionsleiden zu häufig vorkommen.

Wenn Weber und Campbell der jüdischen Rasse ein Privilegium für die Lipodystrophie einräumen wollten, sind sie uns den Beweis dafür schuldig geblieben. Unserer Ansicht nach ist ein Einfluß der Rasse auszuschalten. Traumen spielen ätiologisch keine Rolle. In einem einzigen Fall ist von einem vorangehenden Unfall die Rede. Konsanguinität der Eltern wurde nie konstatiert. Wenn bisweilen vereinzelte hysterische und neurasthenische Stigmata bei der Lipodystrophie beobachtet werden, sind sie wohl mehr akzidenteller Natur. In etwas abenteuerlicher Weise sucht Campbell den Fettgewebsschwund durch eine vermehrte Talgdrüsensekretion zu erklären, wobei nach seiner Auffassung das Fett durch die gesteigerte Talgdrüsensekretion aufgebraucht würde. Nebenbei berücksichtigt er allerdings auch nervöse Störungen.

In neuerer Zeit haben Husler und Simons die Lipodystrophie mit Störungen der inneren Sekretion in Zusammenhang gebracht und damit einen Weg eingeschlagen, der am ehesten zu einer Lösung des schwierigen Problems führen dürfte. Simons ließ zwar mit seiner Annahme einer innersekretorischen Anomalie den Gedanken an eine Mitbeteiligung des Nervensystems im Sinne einer Trophoneurose nicht fallen. Das Schwergewicht legt er jedoch auf eine Störung endokrinen Ursprungs; das Gegenbild der thyreogenen Fettsucht machte ihn darauf aufmerksam. Der Fall Bittorf zeigt, daß eine Dysfunktion der Schilddrüse zu akuter, symmetrischer Fettsucht an Kinn, Schultern, Oberarm, Brust und Epigastrium führen kann, also vorwiegend Stellen befallend, die bei der Lipodystrophie abmagern. Schilddrüsenfütterung brachte Heilung. So liegt es nahe, bei der Lipodystrophie an eine ähnliche Störung zu denken. Eigentliche dysthyreotische Symptome fehlen aber in den meisten bisher publizierten Fällen oder sind nur einzeln vertreten (z. B. relative Lymphozytose, Tachykardie, vasomotorische Überempfindlichkeit, Übererregbarkeit des Sympathikus, Hyperhidrosis). In einem einzigen Fall (Gerstmann) fand sich Hyperplasie der Schilddrüse vor, die den betreffenden Autoren veranlaßte, für einen chronischen Hyperthyreoidismus als zentrale Ursache der Lipodystrophie zu plädieren. Der einzig vorliegende Sektionsbefund erwähnt kolloidale Degeneration der Thyreoidea, die aber eine allzu häufige Begleiterscheinung darstellt. Unser Fall bot mit Ausnahme der relativen Lymphozytose keinen Verdacht auf dysthyreotische Vorgänge. In keinem Falle von Lipodystrophie konnte ferner ein Hypophysentumor nachgewiesen werden, noch irgend welche Sym-

ptome, die auf eine Hypophysenaffektion hätten schließen können, so daß wir eine solche ablehnen müssen. Der wiederholt mit dem ersten Auftreten der Menses einsetzende Beginn der Lipodystrophie läßt an ovarielle Störungen denken. Die frühere Annahme eines ausschließlichen Befallenseins von weiblichen Individuen ließ eine solche Möglichkeit näherrücken, um so mehr, als ja besonders beim weiblichen Geschlechte die Fettverteilung als sekundäres Geschlechtsmerkmal in enger Beziehung zu endokrinen Vorgängen steht.

Die Wahrscheinlichkeit einer ovariellen Dysfunktion ist aber nicht sehr groß, zumal da in letzter Zeit mehrere Fälle von Lipodystrophie männlichen Geschlechtes beschrieben worden sind[1]). Über die Beteiligung des Nervensystems am dystrophischen Prozesse ist man bisher über Vermutungen überhaupt nicht hinausgekommen. Das symmetrische, an bestimmter Stelle erfolgende Einsetzen der Krankheit und die Art des Fortschrittes läßt sich wohl nur durch Mitbeteiligung des Nervensystems in irgend einer Form erklären.

Solange nicht durch weitere Untersuchungen ein Einfluß des Nervensystems auf den Fettstoffwechsel und auf die Fettwanderung direkt ausgeschlossen worden ist, darf man wohl am Begriffe der Lipodystrophie als einer echten Trophoneurose festhalten.

Allerdings können wir die geringgradigen trophischen Störungen an der Haut der Finger sowie ein urisches Ekzem, das Jolowicz in seinem Falle gesehen hat, nicht als Stützen der Hypothese einer Trophoneurose verwerten, da sie nicht zum typischen Bild der Lipodystrophie gehören. Im Gegensatz zu den übrigen Autoren steht Husler, der eine Beteiligung des Nervensystems nicht zuläßt, sondern die Lipodystrophie als lipogene, genuine Erkrankung des Fettgewebes mit intaktem Befund aller übrigen Gewebe, den Trophoneurosen gegenüberstellen möchte, da er keinerlei nervöse Störung beobachten konnte. Zur Klärung dieser verschiedenen Anschauungen trugen auch die bisherigen histologischen Untersuchungen in keiner Weise bei. Die wiederholt ausgeführten Probeexzisionen aus atrophischen und hypertrophischen Hautpartien ergaben außer der Bestätigung des Fettschwundes und der Fettwucherung keinen weiteren pathologischen Befund, abgesehen von leicht entzündlichen Erscheinungen akzidenteller Natur. Epidermis und Korium wurden stets normal gefunden. Ebensowenig ließen sich Störungen des Vagotonus und des Sympathikus nachweisen, die etwa als begleitende Folge einer sogenannten „pluriglandulären" Störung aufgefaßt werden

[1]) Husler weist mit Nachdruck auf die Tatsache hin, daß die Fettanhäufung an Oberschenkeln und Gesäß zu den sekundären Geschlechtsmerkmalen gehört, und gelangt zu der Vorstellung, daß das am Oberkörper freiwerdende Fett unter dem Einfluß geschlechtlich differenzierter Mechanismen sich am Unterkörper anhäufen würde, oder daß derselbe krankhafte Reiz, der an einer Stelle zur Atrophie führt, an anderen Körperstellen zur Hypertrophie führen würde. Solange wir jedoch über die Bedingungen, unter den normalerweise die in den verschiedenen Körperregionen zwar symmetrische, aber ungleiche Fettverteilung erfolgt, nichts Näheres wissen, können wir über Abnormitäten in dieser Verteilung erst recht nichts Positives aussagen.

könnten. Alle Experimente, welche zur Prüfung der Funktionen von Sympathikus und Vagus angestellt worden sind, hatten ein negatives Resultat. Die starke Talgdrüsensekretion im Falle Campbells und das öfter beobachtete stromweise Schwitzen würden allerdings vielleicht zugunsten einer sekundären Sympathikusreizung sprechen, die durch die Ernährungsstörung des Gewebes bedingt würde. Allein es handelt sich dabei um ganz vereinzelt gebliebene Beobachtungen, die nicht verallgemeinert werden dürfen. Unsere eigenen, auf das Studium des Verhaltens des Vagus und des Sympathikus hinzielenden Versuche lieferten ebenfalls ein sozusagen völlig negatives Resultat, wie die nachstehenden Untersuchungen ergeben:

Experimentelle Prüfungen des Sympathikus.

Nach subkutaner Injektion von 1 mmg Adrenalin wurden Blutdruck und Pulsfrequenz gemessen.

	Blutdruck	Pulszahl
Vor dem Versuch	89 mm Hg	90
Nach 1 Minute post. inject.	102 mm Hg	128
Nach 3 Minuten post. inject.	106 mm Hg	104
Nach 10 Minuten post. inject.	102 mm Hg	116

Im Urin war nach der Injektion kein Zucker nachzuweisen.

Ein Tropfen einer Adrenalinlösung von 1 : 1000 ins Auge injiziert, machte keine Mydriasis, folglich bestand kein abnormer Erregungszustand des Sympathikus und war die normale Hemmung des Pankreas nicht zurückgedrängt. Auch die Prüfung mit Kokain (2 Tropfen einer 2%igen Lösung ins Auge) ergab Intaktheit des Sympathikus, indem sich bilaterale Mydriasis einstellte.

Um das eventuelle Vorhandensein einer latenten Vagotonie festzustellen, injizierten wir bei Zimmertemperatur und leichter Bedeckung der Patientin in Ruhelage 0·07 cm^3 Pilocarpin (1%ige Lösung Pilocarp. hydrochl.) subkutan und maßen in Intervallen von 5 : 5 Minuten Blutdruck, Pulszahl und Atmungsfrequenz. In nachstehender Tabelle (S. 410) sind die Resultate zusammengestellt.

Während des ganzen Versuches wurden keine Herzarythmien beobachtet. Ebensowenig eine Bludrucksteigerung. Auch kein Herzklopfengefühl. Dagegen vorübergehende leichte respiratorische Arythmie und leichte Zunahme der Pulsfrequenz. (Psychische Erregung?) Abnorme Tränensekretion haben wir nicht beobachtet, ebensowenig eine Zunahme der Sekretion der Nasen- und Bronchialschleimhaut. Irgend welche ernste Nebenwirkungen, wie benommenes Sensorium, Sehstörungen, Herzschwäche, blieben aus. Im ganzen genommen kann somit unser Pilokarpinversuch in seinem Resultate als negativ betrachtet werden und ist eine ausgesprochene Vagotonie auszuschließen. Zu erwähnen bleibt noch, daß das lipolytische Ferment im Blutserum stets in normaler Menge vorgefunden wurde und daß die Zuckertoleranz nie erniedrigt gefunden wurde.

Wenn wir zu der Frage nach der Ätiologie der Lipodystrophie Stellung nehmen wollen, so möchten wir auf Grund unserer Literaturstudien und unserer eigenen klinisch-experimentellen Untersuchungen betonen, daß die Lipodystrophie wohl weniger als eine Krankheit s. str. aufzufassen ist, sondern viel eher als eine Entwicklungsstörung. Damit verlegen wir allerdings den Ursprung des dystrophischen Prozesses in eine frühere Lebensperiode, als wie bisher üblich war. Mit der Annahme einer in bestimmter Richtung fehler-

Zeit	Blutdruck	Pulsfrequenz	Respirationsfrequenz	Symptome
0	98	105	21	
5	97	92	16	Nach 6 Minuten Beginn der Schweißsekretion im Gesicht (besonders an Stirne), am Hals und an Oberbrust. Leichte Kongestionierung des Gesichtes, Hitzegefühl im Kopf.
10	98	112	12	
15	95	120	18	Abgang von Stuhl und Urin (peristaltische Unruhe?), Schweißausbruch dehnt sich auf untere Brust, auf Abdomen und Unterextremitäten aus. In der Stirne starke Hitze. Schweißsekretion im Gesicht und an Hals noch in Zunahme begriffen. Ptyalismus. Zittern und Frösteln.
20	95	116	18	Weitere Zunahme der Schweißsekretion, starke Hitze im Kopf. Bauch abwechselnd heiß und kalt.
25	88	92	22	
30	92	120	14	Atmung vorübergehend etwas unregelmäßig. Vereinzelte tiefe Atemzüge. Höhepunkt der Schweißsekretion. Hitze am intensivsten empfunden. Ptyalismus dauert an.
35	87	120	18	
40	88	112	22	
45	94	100	17	Nachlassen der Schweißsekretion, ebenso des Hitzegefühls und des Fröstelns. Noch leichter Speichelfluß.

haften Anlage, die sich erst zu einer Zeit intensivster körperlicher Entwicklung (Pubertät), und zugleich starker geistiger Beanspruchung (Schuleintritt) als solche manifestieren würde, werden natürlich eventuell nervöse Einflüsse und endokrine Faktoren nicht ohne weiters ausgeschlossen. Wir möchten nur das Schwergewicht auf eine disharmonische Entwicklungstendenz verlegt wissen, welche die physiologischen Proportionen in der Ausbildung einer bestimmten Gewebsart (des Fettgewebes) in progressivem und regressivem Sinne verändert.

Pathogenese.

Die Entstehung der Lipodystrophie fällt in die frühen Entwicklungsjahre und wird öfter mit dem Eintreten der ersten Menstruationen in Zusammenhang gebracht. Der früheste Beginn fällt ins 4. Jahr, der späteste ins 22. Jahr.

Fast stets begann das Leiden mit doppelseitiger Abmagerung im Gesicht, die allmählich auf den Hals, den oberen Rumpfteil und die Oberextremitäten sich ausbreitete. Die Arme können ausnahmsweise verschont bleiben. (Früher Stadium?) Die Zunahme und Ausdehnung der Atrophie erfolgt im Anfange schleichend, ziemlich gleichmäßig und nahezu symmetrisch. Sie kann bis zur völligen Entfettung führen. In der Höhe des Nabels macht der atrophische Prozeß meist Halt. In den allermeisten Fällen erfolgt synchron oder etwas später (?) eine Hypertrophie des subkutanen Fettgewebes in den unteren Körperregionen (Abdomen, Hüften, Nates, Unterextremitäten), wie bei exakter Messung des Fettpolsters wohl in allen Fällen von Lipodystrophie nachgewiesen werden kann. Diese entgegengesetzten Prozesse beschränken sich stets völlig auf das Unterhautzellgewebe und verlaufen ohne Fieber und meist ohne Beschwerden. Wenn subjektive Beschwerden bei der Lipodystrophie auftreten, so fallen sie, abgesehen von den direkt durch den Fettschwund und die Fettwucherung bedingten Beschwerden, meist in das Anfangsstadium und sind neuropathischer Natur.

Asymmetrien in der Ausbreitung von Atrophie und Hypertrophie kommen vor (Fall Laignel-Lavastine mit dickerem linken Oberschenkel und sechsmal dickerer rechter Schamlippe). Die Hypertrophie kann bisweilen erst nach Jahren hinzutreten. Über die Dauer der Progression variieren die Angaben ziemlich stark. In vielen Fällen fehlen jegliche Angaben darüber. Wo jahrelange Beobachtungen vorlagen, bemerkte man bald früher, bald später einen gewissen Stillstand des lipodystrophischen Prozesses. Reparative Vorgänge stellten sich jedoch nie ein. Die Fälle von Simons (2. Fall) und Viard, sowie von Gerstmann und Husler haben zur Aufstellung eines rein hypertrophisch-ascendierenden, und eines rein atrophischen Typus geführt, indem in den ersten Fällen Gesicht, Brust und Arme angeblich normal blieben. (Allerdings werden zarte Arme, kleine Brüste und dünne Taille erwähnt!) In den letzteren Fällen erlitt das Unterhautfettgewebe der Unterextremitäten und der Glutealregion keine abnorme Zunahme. Die Annahme liegt nahe, daß es sich dabei um ein frühes Stadium des Leidens handelt, und daß später die Fetthypertrophie am Unterkörper auftreten kann (atrophisch-descendierender Typus), wie auch beim hypertrophisch-ascendierenden Typus noch später ein ausgedehnter Fettverlust am Oberkörper, an den Armen und im Gesicht sich einstellen kann.

Differentialdiagnose.

Um differentialdiagnostischen Erwägungen Genüge zu leisten, sollten zur Diagnose der Lipodystrophie mindestens drei Forderungen erfüllt werden:

1. Eine Röntgenaufnahme des Schädels.
2. Eine histologische Untersuchung der atrophischen und hypertrophischen Haut.

3. Eine exakte Messung des Panniculus adiposus nach der Feerschen Methode.

Leider vermißt man in der Mehrzahl dieser Fälle diese Voraussetzung, und auch in unserem Falle mußte infolge des Widerstandes der Eltern auf eine Hautexzision verzichtet werden. Differentialdiagnostisch sind in erster Linie die verschiedenen Trophoneurosen zu berücksichtigen, wie die Hemiatrophia facialis, das Trophoödem, das Fettsklerem und die Sklerodermie, ferner sind die verschiedenen Muskelatrophien mit Pseudohypertrophien und Nervenleiden (Polyneuritis) auszuschließen. Diejenigen Krankheiten, welche häufig einen allgemeinen, differenten Fettschwund im Gefolge haben, wie z. B. die Tuberkulose, wo jener mit Vorliebe den Thorax befällt, maligne Tumoren mit sekundärer Kachexie, Diabetes usw. sind in Erwägung zu ziehen. Besteht Verdacht auf latente, torpide Tuberkulose (wie auch in unserem Falle), so wird uns eine minutiöse Untersuchung der Lungen, eventuell unter Zuhilfenahme des Röntgogramms und der Pirquetierung (der Pirquet war in unserem Falle negativ), sowie eine genaue Inspektion der Nates und Oberschenkel sofort Klarheit verschaffen. Zur Vorsicht in der Beurteilung mahnen die Fälle von Hemiatrophia facialis bilateralis, wo ausnahmsweise zuerst das Unterhautfettgewebe befallen wird (Fall Höfelmayer). Die symmetrischen Lipome und die Adipositas dolorosa können wir leicht ausschließen, da erstere eigentliche Tumoren ohne parallele atrophische Prozesse darstellen, und letztere durch die starken nervösen Störungen genügend charakterisiert ist. Elephantiastische Prozesse werden kaum irgendwie Schwierigkeiten bereiten. Solange sich die Lipodystrophie auf die Abmagerung des Gesichtes konzentriert, müssen wir uns in der Diagnosestellung Reserve auferlegen. Der weitere Verlauf wird bald die Entscheidung bringen: Bilateraldistales Fortschreiten mit Fettvermehrung am Unterkörper bei normal bleibender Haut, Muskulatur und Knochen wird alle Zweifel an der Natur des Leidens beseitigen. Eine Hemiatrophie oder Paraatrophie in solcher Ausdehnung ohne trophische Störungen in anderen Geweben ist uns nicht bekannt. Zudem finden wir bei Lipodystrophie niemals Paresen, noch Muskelatrophie und Pseudohypertrophie. Das exklusive Betroffensein einer einzigen Gewebsart als das Hauptcharakteristikum der Lipodystrophie wird in allen Zweifelsfällen die Diagnose sichern.

Therapie.

Da wir über die Ätiologie und Pathogenese der Lipodystrophie wenig orientiert sind, muß vorläufig von einer kausalen Beeinflussung des Leidens abgesehen werden. Alle Versuche, mit Darreichung organischer Drüsenpräparate auf den dystrophischen Prozeß einzuwirken, schlugen bisher fehl. Nicht viel mehr Glück hatte bisher die symptomatische Behandlung. Die chirurgische Kosmetik bleibt ein Notbehelf, zu dem man nur in der Verzweiflung greifen wird. Paraffininjektionen versuchten Maarburg und Christiansen. Die

Mimik wird dadurch aufgehoben, auch bei subperiostaler Injektion. Husler erzielte mit einer Mastkur wohl eine Gewichtszunahme von 2½ kg bei seinem Patienten, aber nur auf Kosten von Rumpf und Extremitäten. Pic und Gardière erreichten mit Übernährung, Landaufenthalt und Ruhekur nicht das Geringste. Solange wir über das Wesen der Lipodystrophie nicht besseren Aufschluß haben, wird uns die Therapie bei diesem Leiden völlig im Stich lassen.

Prognose.

Nach dem Gesagten stellen wir quoad vitam und quoad valetudinem completam eine relativ günstige Prognose.

Ein Stillstand des lipodystrophischen Prozesses tritt, wie schon bemerkt, früher oder später ein, sobald einmal die atrophischen und hypertrophischen Zonen in Kontakt geraten sind, so daß es nie zur vollkommenen Entfettung des Körpers kommen wird. Mit einer Wiederkehr des geschwundenen Fettes ist im allgemeinen nicht zu rechnen.

Zusammenfassung und Resultate.

1. Unser Fall von Lipodystrophie bestätigt die Annahme, daß es sich bei diesem Leiden um ein scharf umschriebenes, typisches Krankheitsbild handelt, dessen Variationen durch die verschiedenen Entwicklungsphasen bedingt sind.

2. Die Lipodystrophie ist eine isolierte Affektion des Unterhautzellgewebes, progressiv-symmetrischen Charakters, die zu Atrophien und Hypertrophien von bestimmter Lokalisation führt, in früher Entwicklungszeit beginnt, schmerzlos verläuft und erst nach mehrjährigem Verlauf zum Stillstand kommt.

3. Die Lipodystrophie ist keine Krankheit im eigentlichen Sinne des Wortes; sie ist eher als Entwicklungsstörung aufzufassen, die nur eine einzige Gewebsart erfaßt.

4. Eine direkte Heredität ist bisher nicht nachgewiesen worden. Ein Einfluß indirekter hereditärer Faktoren, wie Alkoholismus und Neuropathie der Eltern, ist nicht völlig auszuschließen.

5. Rasse und Geschlecht spielen keine ausschlaggebende Rolle, wenn auch eine gewisse Bevorzugung des weiblichen Geschlechtes nicht geleugnet werden kann.

6. Eine Beteiligung des Nervensystems am lipodystrophischen Prozesse ist im Sinne eine vermittelnden und übertragenden, regulierenden Rolle anzunehmen.

7. Eine kongenitale Minderwertigkeit des Fettgewebes an sich ist unwahrscheinlich, da die pathologisch-histologischen Untersuchungen keine Zeichen von Degeneration ausfindig machen konnten.

8. Das Wesentliche in der Pathogenese der Lipodystrophie ist wohl in einer disharmonischen Entwicklungstendenz zu suchen, die sich auf eine Gewebsart des Mesenchyms beschränkt und die, schon in der ursprünglichen Anlage verborgen, zu Zeiten intensiver körperlicher und geistiger Ansprüche manifest wird.

Literaturverzeichnis.

1. Barraquer (Barcelona) 1906, Histoire clinique d'un cas d'Atrophie du tissus cellulos-adipeux. Ref. von Kempner, Neurol. Zentralbl. 1907, S. 1072.

2. A. Pic und Ch. Gardière, Un cas d'Atrophie général de la face et de la région susombilical du corps avec pseudohypertrophie de la région pelvienne et des membres inférieurs Lyon med. 2. 61, 1909. Ref. von Gautier: Revue Neurol., 30. Oktober 1910, Nr. 20.

3. Jolowicz-Hellerau, Lipodystrophia progressiva. Neurol. Zentralbl. Bd. XXXIV, S. 930, 1915 (Originalien).

4. Bossert-Bosselt, Lipodystrophia progressiva, Monatsschrift f. Kinderheilk., Bd. XIV, 1918 (Originalien).

5. Feer, 2 Fälle von Lipodystrophia progressiva. Jahrb. f. Kinderheilk., Bd. LXXXII, Jahrg. 1915.

6. Simons, Eine seltene Trophoneurose (Lipodystrophia progr.). Zeitschr. f. ges. Neurol. u. Psychiatrie. Jahrg. 1911, Bd. V, S. 29.

Idem, Lipodystrophia progressiva. Zeitschr. f. ges. Neurol. u. Psychiatrie, 1913, Bd. XIX.

Idem, Bemerkungen zur Arbeit Huslers über symmetr. progr. Fettschwund im Kindesalter. Zeitschr. f. Kinderheilk., 1914, Bd. XI (Originalien).

7. Boissonas, Lipodytr. progr. Revue médical de la Suisse Romande 1914, Bd. XXXIV, S. 24.

8. Von Christiansen, Lipodystr. progr. Hospitalstidende 57, S. 235 u. 269, ref. Zeitschr. f. ges. Neurol. u. Psychiatrie, Bd. IX.

9. Cohn, Fall von progressiver Lipodystrophie. Zentralbl. f. Neurol., 1913, Bd. XXXII, ref. von Kurt Mendel in Berliner Gesellschaft für Psychiatrie und Nervenkrankheiten.

10. Weber, Lipodystr. progr. Brit. Med. Journ., 1913, Nr. 2735, S. 1152, ref. Lehmann in Neurol. Zentralbl., 1913, Bd. XXXII.

11. Oppenheim, Lehrb. d. Nervenheilk., Gesamtaufl., Bd. I, S. 76 ff.

12. Husler, Über symmetr. progr. Fettschwund im Kindesalter. Zeitschr. f. Kinderheilk., 1914, Bd. X (Originalien).

13. Gerhartz, Lipodystr. progr. sup. Münchener med. Wochenschrift 1916, Nr. 63, S. 823.

14. Curschmann, Handbuch der inneren Medizin, Bd. V, S. 997: Lipodystr. progr.

15. Laigniel-Lavastine und Viard, Adiposis segmentaire des membres inférieurs. Nouv. Iconographie de la Salpétrière, Bd. XXV, 1912, S. 473.

16. Gerstmann, Lipodystr. progr. Wiener klin. Wochenschr., Bd. XXIX, 1916, S. 1209.

17. Lewandowsky, Lipodystr. progr. Neurol. Zentralbl. 1913, Nr. 13, S. 866.

18. Holländer, Lipodystr. progr. Zeitschr. f. ges. Neurol. u. Psychiatrie, 1911, Nr. 5, S. 633.

19. Campbell, Case of trophic change of obscure original. Proc. of the royal society of med., London 6. April 1871, S. 913.

20. Shaw, Bilateral wasting of the subcutaneus tissues of the face in a boy. Transact. of the clin. soc. XXXVIII, 1915, S. 222.